

# **INFORME SOBRE EL ESTUDIO MÉDICO-LEGAL DE LA MOMIA DEL GENERAL PRIM**

## **INTERVINIENTES:**

Bernardo Perea Pérez. Director de la Escuela de Medicina Legal de la Universidad Complutense de Madrid. Experto en Antropología y Odontología Forense.

Francisco Pera Bajo. Médico Forense del Instituto Anatómico Forense de Madrid. Ex Director de la Clínica Médico Forense de Madrid.

María José Anadón Baselga. Directora del Departamento de Toxicología y Legislación Sanitaria de la Facultad de Medicina de la Universidad Complutense de Madrid.

José Antonio Sánchez Sánchez. Profesor Titular del Departamento de Toxicología y Legislación Sanitaria de la Facultad de Medicina de la Universidad Complutense de Madrid. Director del Museo de Antropología Médica, Forense Paleopatología y Criminalística de la Escuela de Medicina Legal de Madrid. Presidente de la Asociación Española de Antropología y Odontología Forense.

Enrique Dorado Fernández. Médico Forense. Encargado del laboratorio de Antropología Forense del Instituto Anatómico Forense de Madrid. Profesor Asociado del Departamento de Toxicología y Legislación Sanitaria de la Facultad de Medicina de la Universidad Complutense de Madrid. Especialista en Antropología Forense.

Manuel Francisco Carrillo Rodríguez. Profesor Asociado del Departamento de Cirugía, Ciencias Médicas y Sociales de la Universidad de Alcalá de Henares. Especialista en Medicina Legal y Forense. Especialista en Antropología Forense.

## **PETICION DEL INFORME**

Con motivo de la restauración y reubicación de su panteón en Reus, los restos son de nuevo exhumados en 2012, apareciendo el cadáver momificado

en excelente estado de conservación. Con esta ocasión, son examinados por una Comisión científica formada por la Universidad Camilo José Cela de Madrid, sin embargo, debido a discrepancias en esta Comisión la mayoría de su miembros la abandona, sin que se emita informe o publicación científica que recoja sus resultados.

La Sociedad Bicentenario General Prim 2014 solicita a la Escuela de Medicina Legal de la Universidad Complutense de Madrid un estudio de carácter médico y antropológico forense. Con este motivo, entre noviembre de 2013 y mayo de 2014, se someten los restos a un estudio por parte de los autores, formando parte de una comisión de expertos, médicos forenses y especialistas en medicina legal y forense, profesores todos ellos de la Universidad Complutense de Madrid y la Universidad de Alcalá, cuyos resultados se presentan aquí. Al respecto se entregaron unas conclusiones preliminares en fecha 18 de diciembre de 2013, constituyendo el presente el informe definitivo.

## **MÉTODO DE ESTUDIO**

- Consulta de diversa documentación (libros, prensa, archivos) referentes a la muerte del General Prim.
- Examen del cuerpo momificado del Prim en el tanatorio de Reus en dos ocasiones diferentes, el 23 de noviembre de 2013 y el 29 de mayo de 2014, en esta última ocasión ya amortajado el cuerpo y previo a su entierro definitivo. Exámenes ambos autorizados por la Sociedad Bicentenario General Prim.
- Reportaje fotográfico de los exámenes practicados, bajo la autorización del Departamento de Cultura de la Generalitat de Cataluña.
- Consulta en el Servicio de Radiodiagnóstico del Hospital Universitario Sant Joan de Reus Examen de las pruebas de TAC realizadas al cuerpo momificado e información directa del Dr. José Ángel Abreu, director del Servicio de Diagnóstico por Imagen de dicho hospital y profesor asociado de Radiología de la Universidad Rovira i Virgili.
- Consulta del Expediente Militar de Juan Prim y Prats.
- Consulta del Sumario Judicial, en el tribunal Superior de Justicia de Madrid.

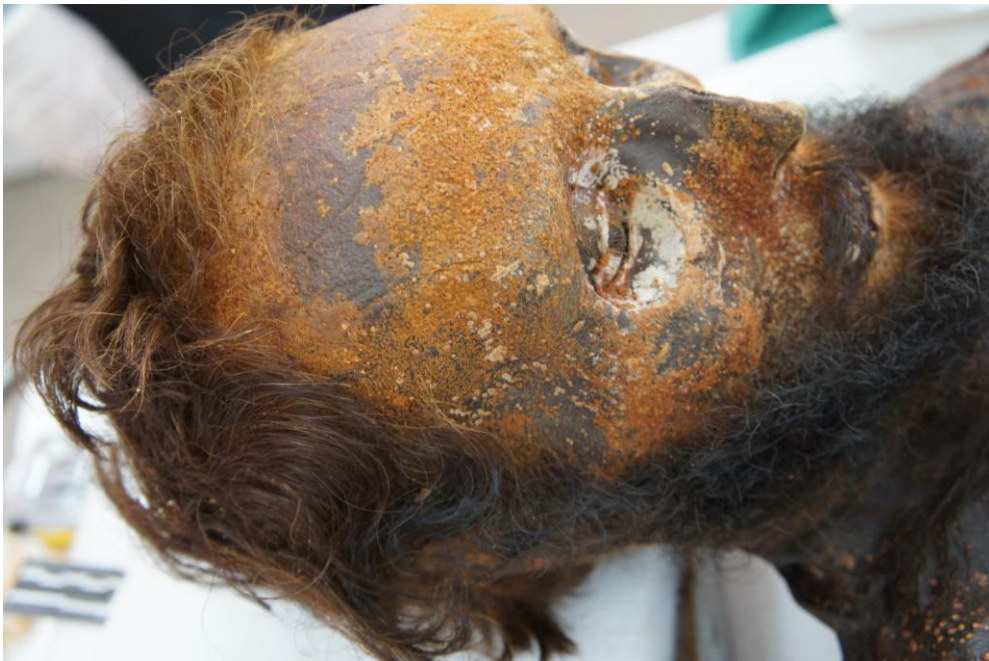- Visita al Museo del Ejército en Toledo, para examinar la berlina donde sufrió el atentado, la vestimenta y proyectiles de los hechos.

## ESTUDIO DEL CUERPO MOMIFICADO Y LESIONES

### Examen general

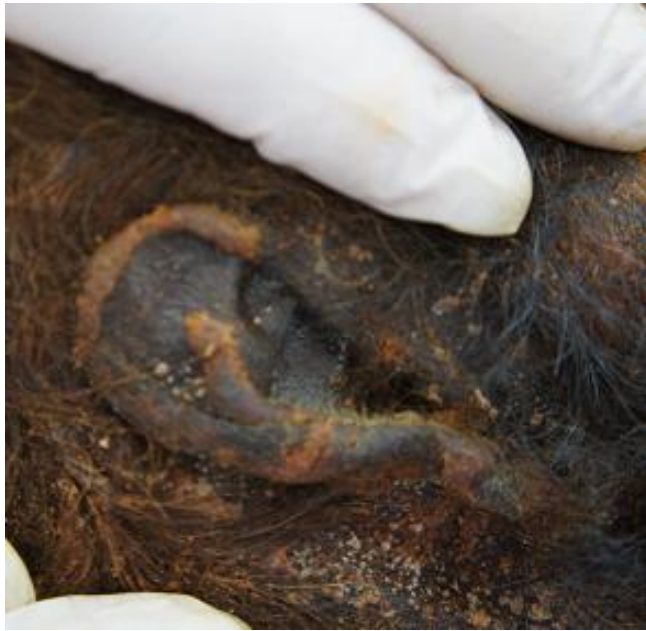Se trata de un cuerpo momificado, de talla 163 cm., si bien al tratarse de un cuerpo seco, con pérdida de partes blandas, en vida sería sensiblemente superior. Corresponde a una constitución leptosómica.

Destaca la presencia de pelo abundante de color castaño, liso, con entradas amplias fronto-temporales, de una longitud media aproximada 5 cm. **(Imagen 2)** En la calota se observa también un material no orgánico que pudiera corresponderse a material de obra. Conserva barba y bigote con pelo ligeramente rizado de color negro.



**Imagen 2**

Ambos pabellones auriculares, igualmente momificados, muestran el lóbulo retraído. **(imagen 3)**



**Imagen 3**

Presenta ojos artificiales de cristal, opción que se ofertaba en los embalsamamientos en el siglo XIX, aconsejando que fueran “de color parecido al que tenían en el difunto”, como se precisa en una manual de la época<sup>1</sup>. (**imagen 4**).



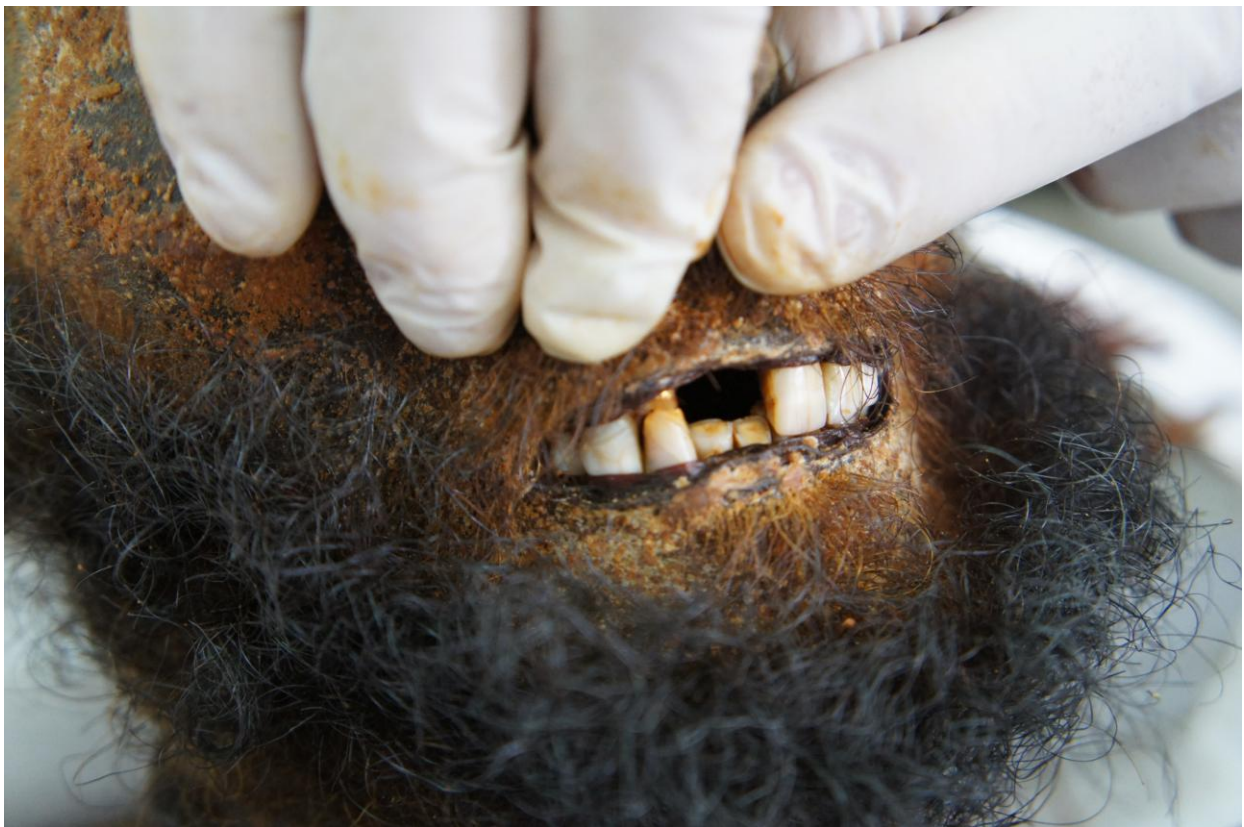---

<sup>1</sup> Pedro Urraca Gutiérrez. *Tratado de autopsias, embalsamamientos y preparaciones de gabinete*, Imprenta Librería Nacional y Extranjera de los Hijos de Rodríguez Valladolid, 1883

#### Imagen 4

Conserva pelo en ambas cejas y los labios muestran un ribete negro, consecuencia de la deshidratación. A través de la apertura bucal se comprueba una pérdida post-mortem del diente 11 (incisivo central superior derecho), mientras los dientes 41 y 42 (incisivos central y lateral inferiores derechos) presentan un importante desgaste con exposición de la dentina.

El diente 12 (incisivo lateral superior derecho), presenta un material dorado a nivel del cuello, posiblemente una incrustación odontológica. **(imagen 5)**

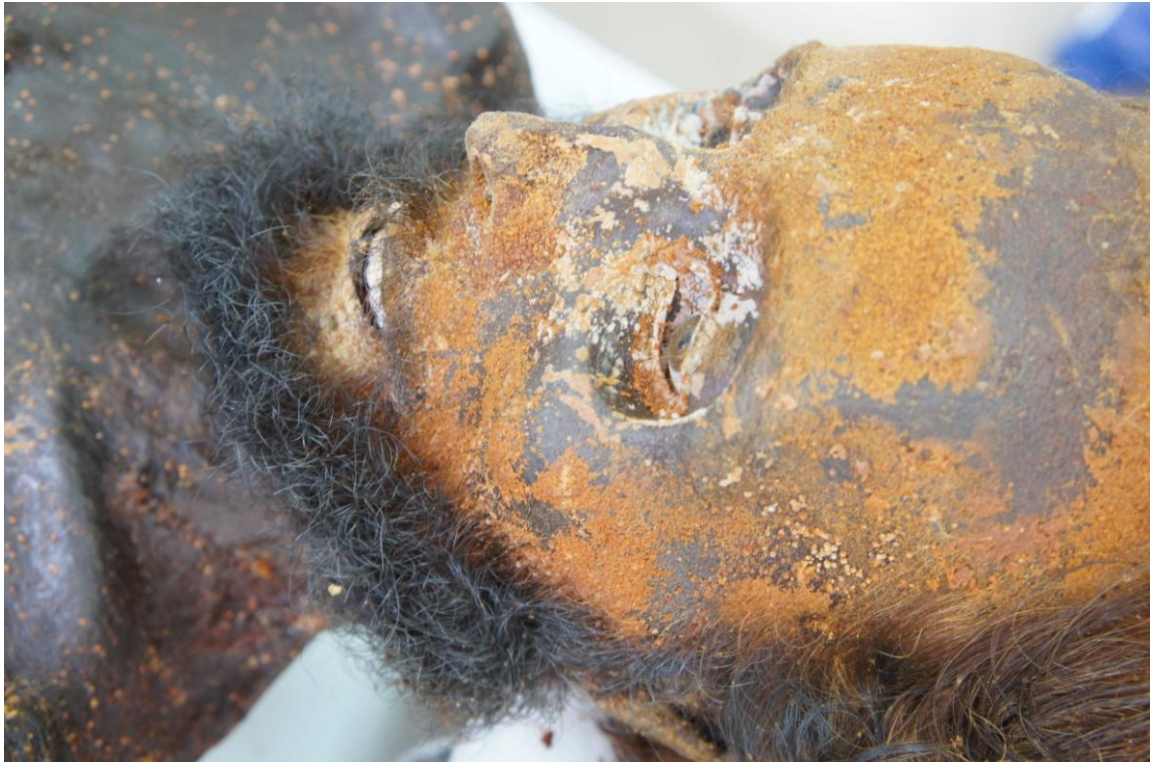

#### Imagen 5

Los miembros superiores se extienden a lo largo del cuerpo, con ligera flexión de los codos, mientras ambas manos tienen los dedos flexionados, con las palmas sobre la región pélvica. La mano izquierda conserva parte de un guante.

Se observan a lo largo de todo el cuerpo unas manchas de color amarillento-parduzco, muy evidentes sobre el rostro, lo que podría tener

relación con las operaciones que se practicaban sobre el cadáver una vez embalsamado, en que era común el uso de barniz alcohólico de copal y de colorantes, como la *salserrilla*, para retocar el rostro<sup>2</sup>. (**imagen 6**)



**Imagen 6**

En el plano posterior se observan manchas como las descritas en el plano anterior. (**imagen 7**)

---

<sup>2</sup> *Ibid*



**Imagen 7**

Se encuentran múltiples pliegues en todo el cuerpo, consecuencia del proceso de momificación, en conjunción con la presión ejercida por la vestimenta. Entre ellos se observan en el cuello, que más adelante comentaremos, y otros similares en la cadera y en el muslo derecho. **(imágenes 8 y 9)**





**Imagen 8**



**Imagen 9**

El cuerpo no muestra signos de apertura de las cavidades (tórax, abdomen) previsiblemente porque los facultativos forenses conocían la historia de las lesiones y habían reconocido al general durante su evolución y disponían de información directa de los médicos asistenciales. Lo cual, unido a la premura

de tiempo con que hubo de realizarse, se centró en el estudio concreto de las heridas, optando por tanto por una autopsia dirigida.

## **Cabeza**

En el examen externo cráneo facial no se observan lesiones violentas. El examen interno craneal, mediante TAC, descarta la existencia de fracturas, encontrándose el parénquima craneal retraído efecto de la momificación, con el sistema ventricular sin alteraciones y presencia de calcificaciones fisiológicas en los plexos coroideos.

## **Cuello**

En la región cervical no se aprecia ninguna lesión, ni se hace ninguna referencia en el informe médico forense de autopsia.

Se observan dos incisiones supraclaviculares, bilaterales, prácticamente simétricas, con costura realizada con cuerda fina. La incisión izquierda en su extremo inferior llega a nivel medio-clavicular y se extiende hacia arriba y afuera, en una longitud de unos 5 cm.

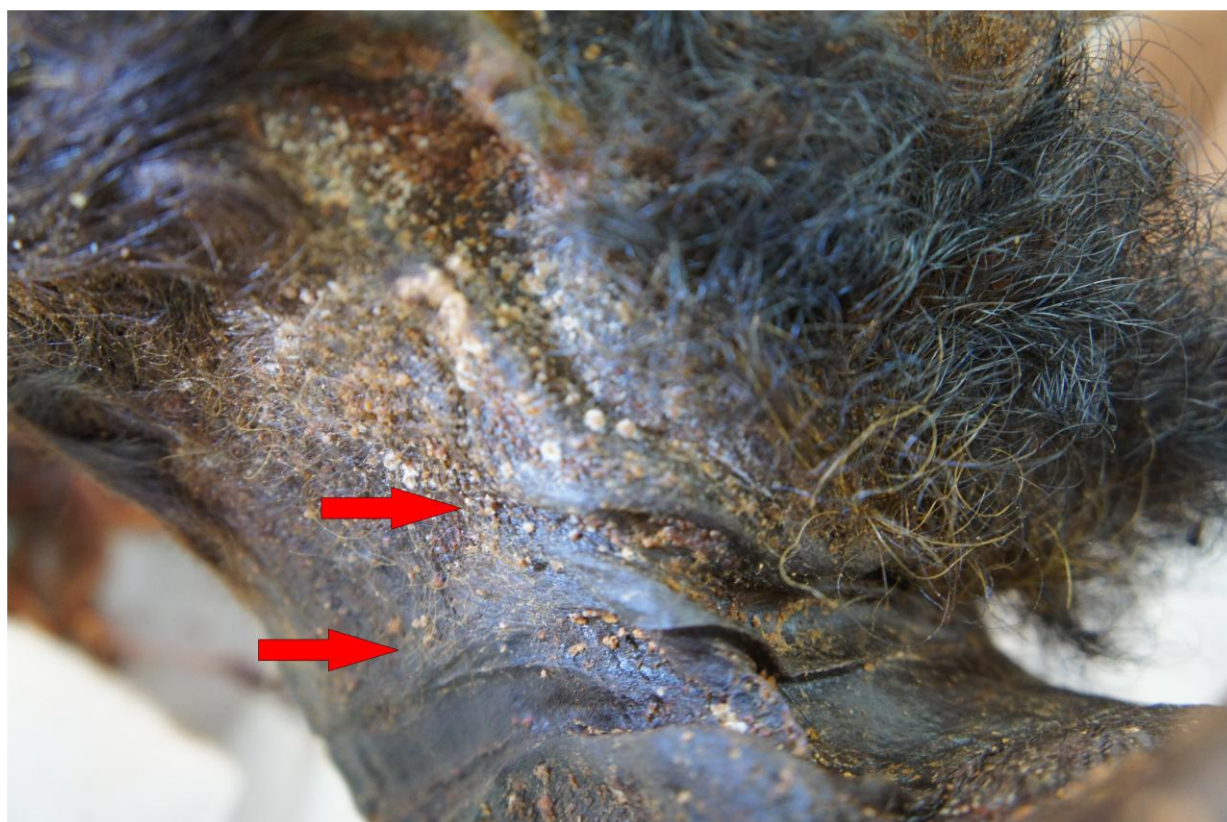La sutura del lado derecho alcanza el extremo esterno-clavicular derecho y se extiende hacia arriba, con una longitud 4,2 cm. (**imagen 10**)



**Imagen 10**

Ambas incisiones están situadas sobre el plano muscular esternocleidomastoideo. Las mismas corresponden de forma inconfundible a las vías de acceso vascular para introducir el líquido conservante. Sólo se han localizado estas dos vías<sup>3</sup>.

Presenta diversos surcos provocados por presión de la ropa: el cuello de la camisa y el corbatín que se superpone. Hay un surco principal alrededor del cuello; al tiempo que superior a éste pero delimitado a la parte anterior, se distingue otro más fino que deja su impronta bajo la mandíbula, previsiblemente debido a la ropa o a algún elemento de tanatopraxia estética de sujeción en el cadáver, favorecido por la flexión de la cabeza. (**imagen 11**)



**Imagen 11**

<sup>3</sup> En un manual de la época se expone la técnica. Tras una incisión bilateral en el borde anterior de los esternocleidomastoideos se exponen ambas carótidas. En una se introduce una sonda en sentido caudal, al tiempo que otra sonda en el mismo lado se introduce en la yugular interna en sentido craneal; en la otra carótida la sonda se dirige en sentido craneal. A continuación se introducen sondas en las safenas y cubitales, en todas introduciendo la cánula en sentido ascendente. Tras este paso, se introduce el líquido conservante. No obstante, se señala, si comprueba que el líquido penetra de forma satisfactoria por todo el torrente, podría limitarse la inyección a sólo un vaso. Tras ligar los vasos, se introduce por la boca una sonda con disolución de ácido fénico. Se podrían taponar boca, nariz, uretra, vagina, con una solución de ácido fénico o de cloruro de zinc. Pueden realizarse también punciones en tórax y abdomen con la misma sustancia.

En: Pedro Urraca Gutiérrez. *Tratado de autopsias, embalsamamientos y preparaciones de gabinete*, Imprenta Librería Nacional y Extranjera de los Hijos de Rodríguez Valladolid, 1883

Respecto al surco principal, su anchura varía según las zonas. Es más profundo en el lado derecho ya que la cabeza estaba ligeramente flexionada en hacia ese lado. La anchura del surco también varía porque la ropa, por su textura, no ejerce una presión uniforme, encontrando así zonas o bandas de mayor presión, al tiempo que los bordes pueden marcarse en mayor o menor grado<sup>4</sup>. Así, en la región cervical posterior el surco alcanza una anchura de 5,5 centímetros, mientras en la región lateral cervical izquierda no llega a 1 cm. Dichos surcos se producen consecuencia de la inflamación postmortem del cuello, derivada del embalsamamiento, en el que los tejidos blandos hinchados se comprimen contra la ropa (cuello y corbatín superpuesto). Estos pliegues por ropa son frecuentes en los cuerpos momificados, y también a veces aparecen en los cadáveres putrefactos por la misma dilatación enfisematosa<sup>5</sup>. El aumento de volumen en este caso se debe a los líquidos conservadores<sup>6</sup>. Por otro lado, sabemos que entre la autopsia del general Prim, su embalsamamiento y la exposición del cuerpo amortajado con traje militar, pasaron escasas horas, es decir huido de embalsamarse con premura de tiempo.

En un manual de la época se recoge específicamente cómo en los embalsamamientos era muy evidente la deformación corporal por los líquidos inyectados, llegando a recomendar que al menos la cabeza se vendara para contrarrestar este fenómeno: *"con la penetración del líquido en las ramificaciones vasculares, y en las cavidades de los órganos viscerales, se presenta al momento el abultamiento consiguiente de las partes organizadas, y en cierto modo se deforman las facciones del sujeto sometido a la operación"*<sup>7</sup>. Esta presión mantenida por la hinchazón del cuello contra la ropa que le cubría, dio lugar a los surcos, y puede observarse de hecho la similitud entre el cuello de la camisa y el surco, tanto por su situación (**imágenes 12-13**), como el aspecto del fondo trama" (**imagen 14-15-16**) o las dimensiones de ambos (**imágenes 17-18**).

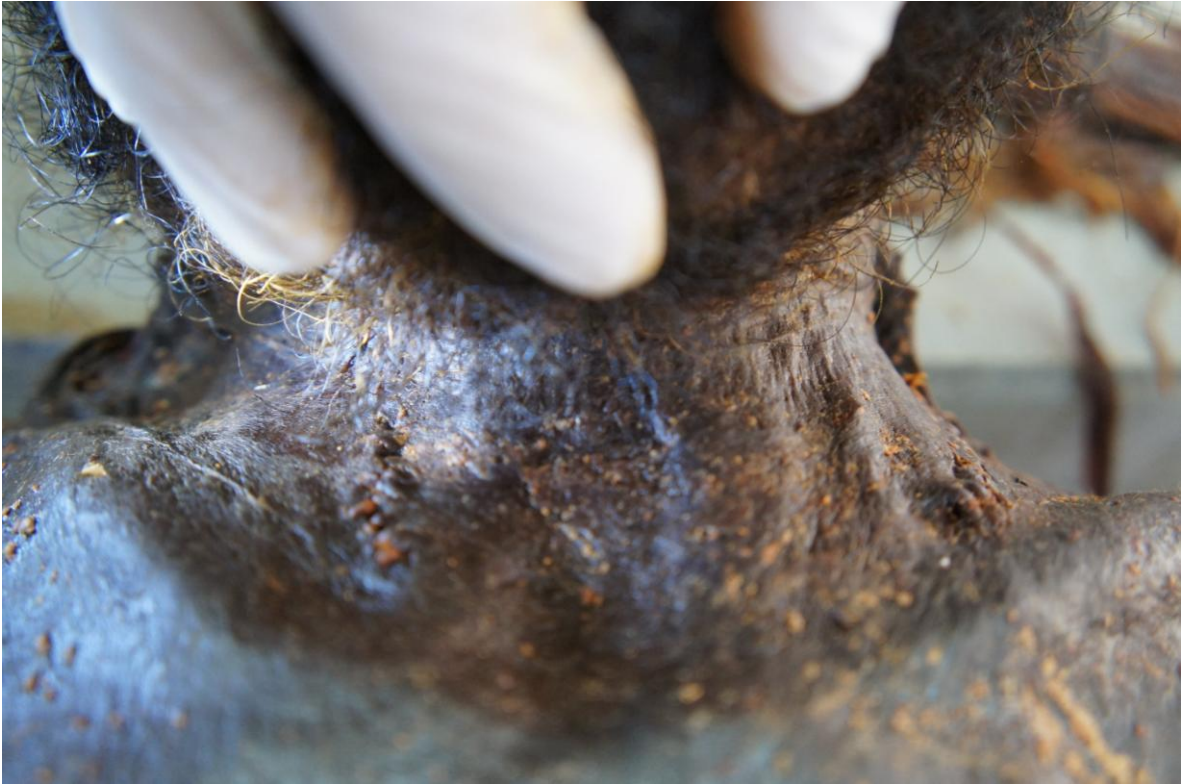---

<sup>4</sup> Saukko P, Knight B. *Knight's Forensic Pathology*. Arnold, London, 2004

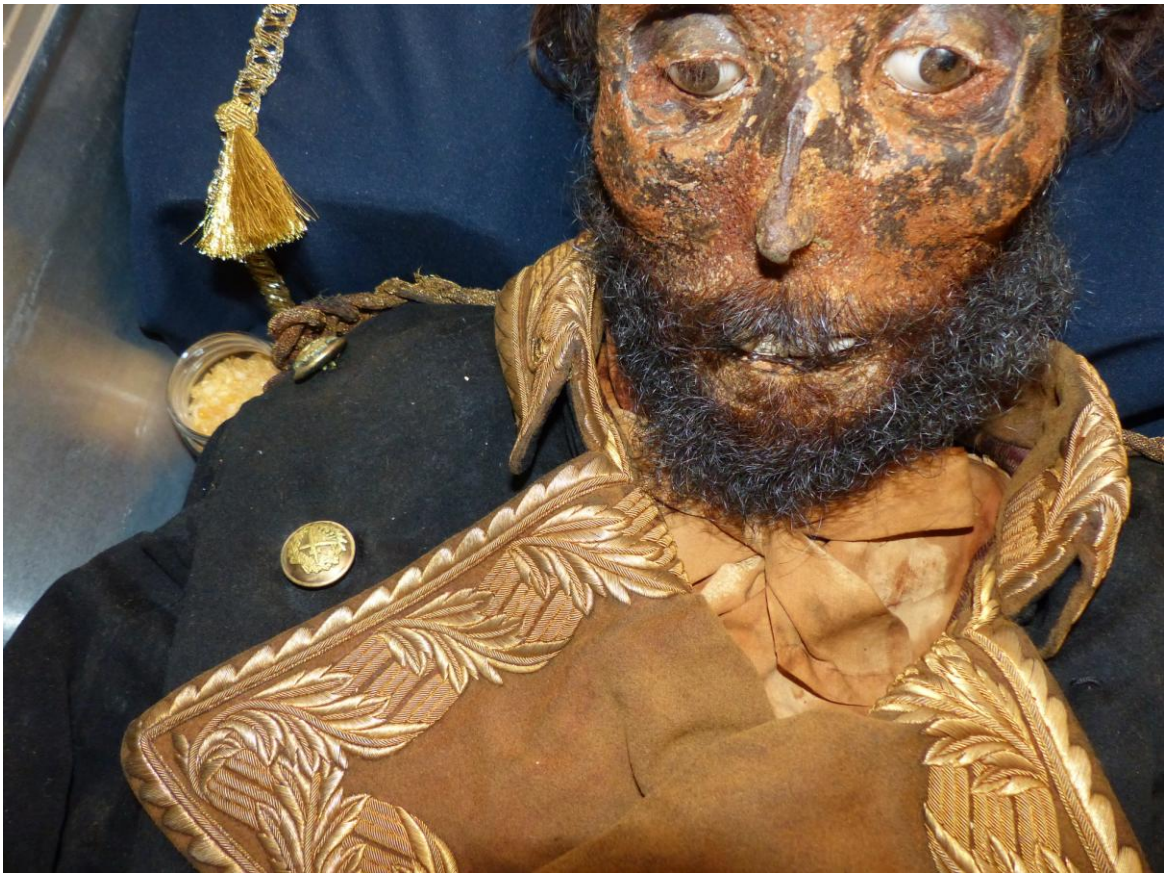<sup>5</sup> Dolinak D, Matshes EW, Lew EO. *Forensic Pathology, Principles and Practice*. Elsevier, 2204.

<sup>6</sup> En la época en que murió Prim no se conocía el formol como líquido conservante. Algunas de las fórmulas empleadas contenían sulfato de albúmina, sulfato férrico, cloruro de zinc, nitrato potásico, arsénico blanco, cloruro mercurio pulverizado, alcohol de vino de 36º o ácido arsenioso.

<sup>7</sup> Pedro Urraca Gutiérrez. *Tratado de autopsias, embalsamamientos y preparaciones de gabinete*, Imprenta Librería Nacional y Extranjera de los Hijos de Rodríguez Valladolid, 1883



**Imagen 12**



**Imagen 13**



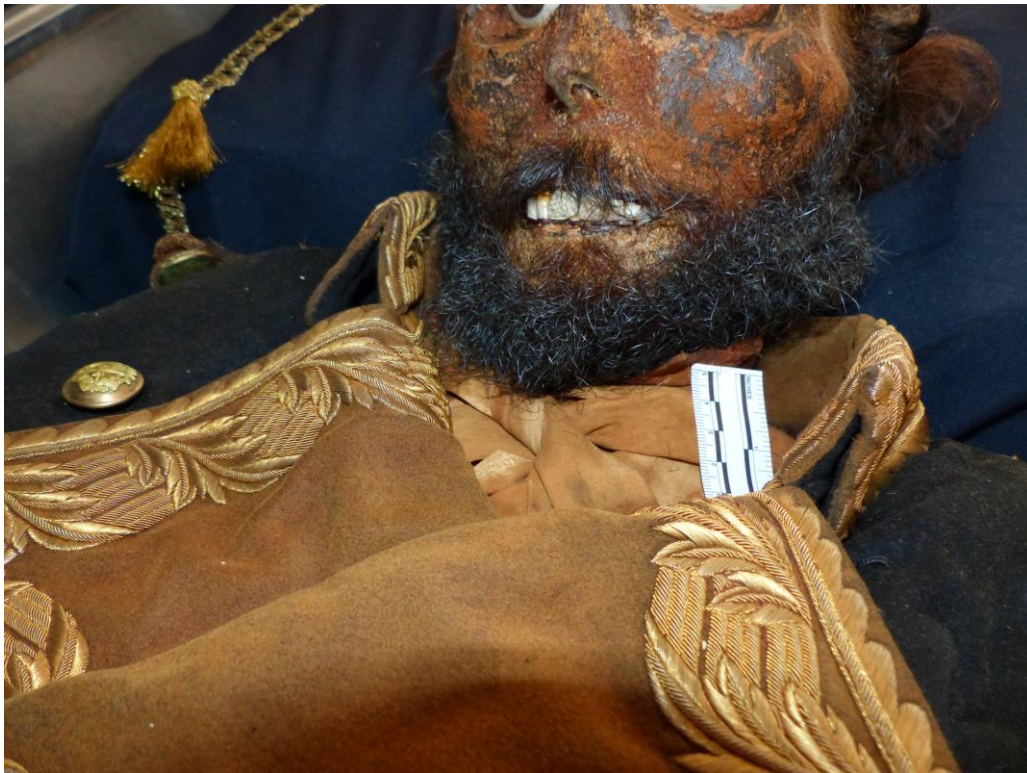**Imagen 14**



**Imagen 15**



**Imagen 16**



**Imagen 17**



**Ilustración 18**

Por otra parte, los surcos cervicales que observamos precisan para su formación un mantenimiento muy prolongado de la presión, es decir, la permanencia del lazo, sea cual sea su naturaleza, alrededor del cuello, circunstancia que se evitaría en un caso criminal que quisiera disimularse, pero algo lógico cuando se forma por las ropas en el cadáver.

Tampoco aparece ningún signo violento en el cuello en el estudio del TAC realizado. Así lo especifica el informe del especialista radiólogo: *“se identifican cartílagos tiroides y cricoides así como los primeros anillos traqueales de forma conservada. No hay signos radiológicos de aplastamiento de las estructuras glóticas. Son visibles la epiglotis, pliegues glosa-epiglóticos y ariteno epiglóticos, con morfología y simetría normales”*.

Hay casos en los que tras un estrangulamiento criminal apenas se encuentran signos internos y externos lesivos, tratándose generalmente de personas que ofrecen escasa resistencia, por lo que no es preciso aplicar tanta fuerza constrictiva, así en niños o personas inconscientes o intoxicadas<sup>8</sup>. Pero en el caso de la momia del general Prim los surcos externos son muy pronunciados y profundos (**imagen 19**), por lo que no puede contemplarse que, caso de ser surcos producidos en vida, no hubiesen también dejado lesiones internas, que habitualmente afectan al cartílago tiroides, en sus astas

<sup>8</sup> Dolinak D, Matshes EW, Lew EO. *Forensic Pathology, Principles and Practice*. Elsevier, 2204.



o láminas, y al cartílago cricoides, junto a los correspondientes infiltrados en los tejidos blandos<sup>9</sup>.



**Imagen 19**

Ha de señalarse finalmente que en casos de estrangulamiento se produce de forma característica una congestión cefálica, apareciendo el rostro congestivo y oscuro, con llamativos infiltrados en la esclerótica ocular e incluso sangrado por los oídos (otorragias). Por lo que son cadáveres de apariencia muy alarmante y característica, que nadie ha descrito en el caso del Prim. Una excepción a estos signos son los casos en que se ha producido una parada cardíaca por estimación vagal, sin desarrollo asfíctico<sup>10</sup>.

### **Hombro izquierdo**

En el parte médico de reconocimiento inicial, se describen las lesiones a este nivel

*“resultó tener en hombro izquierdo varias heridas de bala, con la entrada en la parte anterior y la salida posteriormente, estando fracturada la cabeza del húmero y la cavidad contigua de la escápula”<sup>11</sup>.*

<sup>9</sup> Calabuig G. *Medicina Legal y Toxicología*. Edit. Villanueva E. Masson, Madrid, 2004

<sup>10</sup> *Ibid.*

<sup>11</sup> Declaración de los médicos Cesáreo Losada y Juan Vicente Lledó, en el Sumario por la muerte del general Prim. Volumen 1, 8r-9r

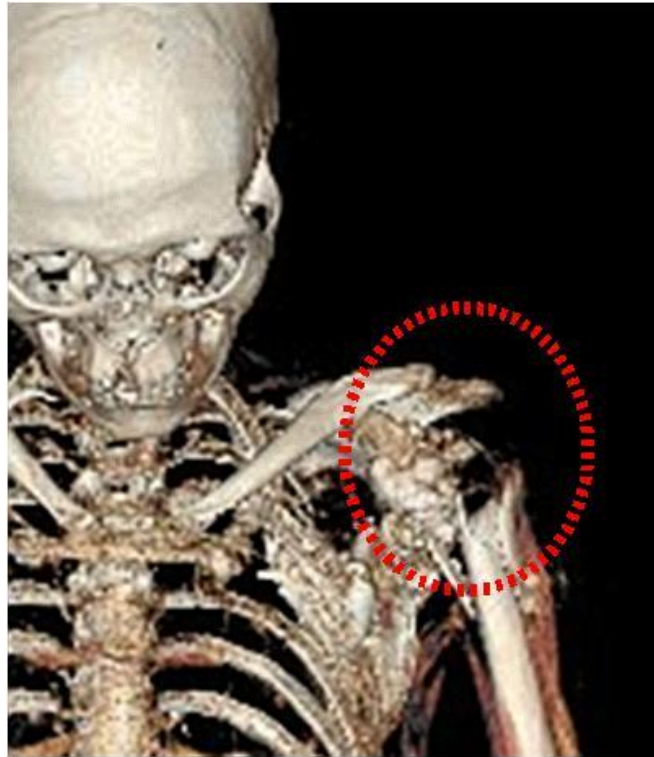Así como en la autopsia practicada

*“... en la región deltoidea izquierda, denótase en su parte anterior y media tres heridas contusas por arma de fuego, la más considerable es de forma ovalada irregular, de un diámetro de unos seis centímetros, de donde se deduce que fue producida por la acción de dos proyectiles que penetraron unidos en... de grueso calibre. Las otras dos, situadas en la parte anterior y algo superior a la primera, son de diámetro más reducido, de unos seis milímetros, y distantes entre sí de ocho a diez, en la parte superior del hombro existe una erosión de la piel, lineal en dirección transversal, de unos tres centímetros de longitud que no interesa más que la piel; en la parte posterior y a unos centímetros del borde de la escápula izquierda, hay una herida incisa en dirección vertical, que ha sido practicada para extraer uno de los proyectiles. Las heridas por arma de fuego tienen sus bordes irregulares, festoneados y equimosados, notándose en alguno de ellos el estado de supuración...”. Continuando más adelante “... procediendo a la necropsia, a fin de conocer la dirección de las heridas y el daño que éstas hubieran producido en los tejidos, observaron una dirección oblicua de izquierda a derecha y de delante atrás, que interesa la piel, tejido celular, músculo deltoides y la cápsula articular, la cabeza del húmero que está fracturada conminutamente y la escápula perforada en el tercio de su borde superior, en cuyo sitio se ve corresponder la herida incisa ya descrita. Las otras dos heridas penetran en la piel y masas musculares sin llegar a la articulación escápulo-humeral”<sup>12</sup>.*

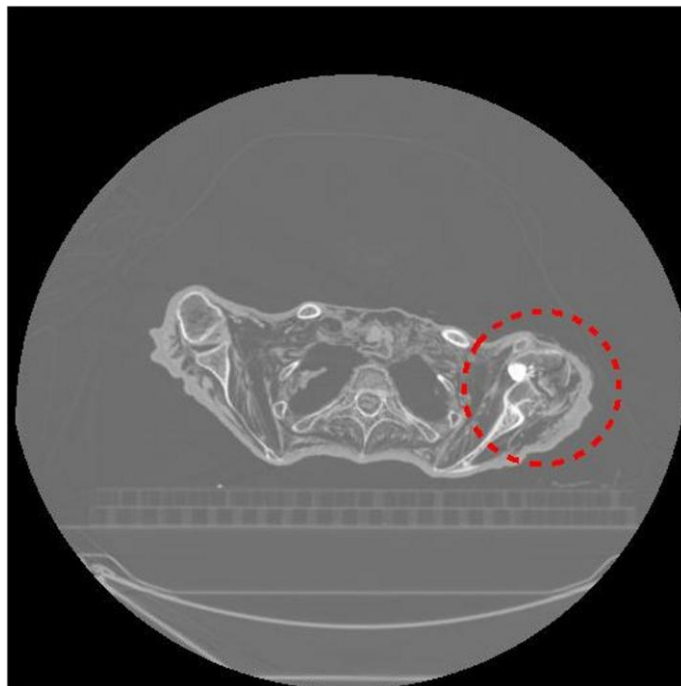
El estudio de TAC muestra la fractura estallido de la cabeza humeral izquierda, junto a la fractura diafisaria impactada del cuello humeral, junto a diversos cuerpos extraños radiodensos relleno los espacios de las heridas. **(imágenes 20-21)**.

---

<sup>12</sup> Declaración obrante en sumario abierto por la muerte del general Prim. Parte de autopsia, Volumen 2, 136v-141v.



**Imagen 20**



**Imagen 21**

En examen actual se comprueba la herida principal descrita en la cara anterior del hombro izquierdo, que deja un orificio de 2,5 x 1,5 cm. Se constata con una sonda su profundidad hasta la cabeza del húmero, donde se localizan numerosas esquirlas óseas. La herida entra en la piel con inclinación hacia arriba de unos 15°, que se transforman en 45° al chocar con el hueso. Junto a esta herida principal se distingue otra de menor tamaño. **(imágenes**

22 y 23)



**Imagen 22**



**Imagen 23**

En la cara posterior del tórax, en la región escapular izquierda, se localiza una herida incisa de 2,5 cm, que se corresponde con la herida quirúrgica descrita en los informes, que se practicó para extraer el proyectil que, atravesando los diferentes tejidos desde su entrada por la cara anterior del hombro, termina en el dorso aunque sin llegar salir, quedando bajo la piel. Es una herida incisa, de bordes regulares que no obstante aparece morfológicamente alterada por los procesos de momificación de la piel. Obviamente no presenta sutura quirúrgica porque está contraindicada en este tipo de heridas. (**imagen 24**)



**Imagen 24**

La dirección de la herida, de abajo arriba, de delante atrás y de fuera adentro, indica que el general debió elevar el hombro en actitud defensiva, en el momento de recibir los disparos.

El material que penetra con los proyectiles, muy contaminante, junto con los gérmenes procedentes del ropaje, entre otros, conducen fácilmente a la sobreinfección. De hecho, los forenses describen en el cadáver supuración en los bordes de las heridas del hombro. Son asimismo lesiones de grave repercusión funcional. Si hubiera afectado un vaso importante (como la arteria axilar o braquial) la muerte se habría producido probablemente en escasas horas al no disponerse de sistemas de transfusión, lo que descarta en este caso una lesión vascular grave, si bien el sangrado debió ser considerable.

El impacto de la diáfisis contra la cabeza humeral sugiere, como indica el radiólogo, que tras el disparo debió sufrir en algún momento una caída sobre el brazo.

## Codo izquierdo

Los médicos que asistieron a Prim tras el atentado no describen lesiones a este nivel, aunque en el folio que recoge su declaración en el Sumario faltan unas líneas del texto que no pueden leerse. Por otra parte esta lesión podría haber quedado sin reflejar en un primer momento por su menor entidad respecto a las recogidas en el hombro y una mano.

Sí consta en la declaración de los médicos forenses del día 30 de noviembre, al describir entre las heridas aquellas *"... que sufre en la articulación humero-escapular izquierda y la de la mano derecha y codo izquierdo"*<sup>13</sup>.

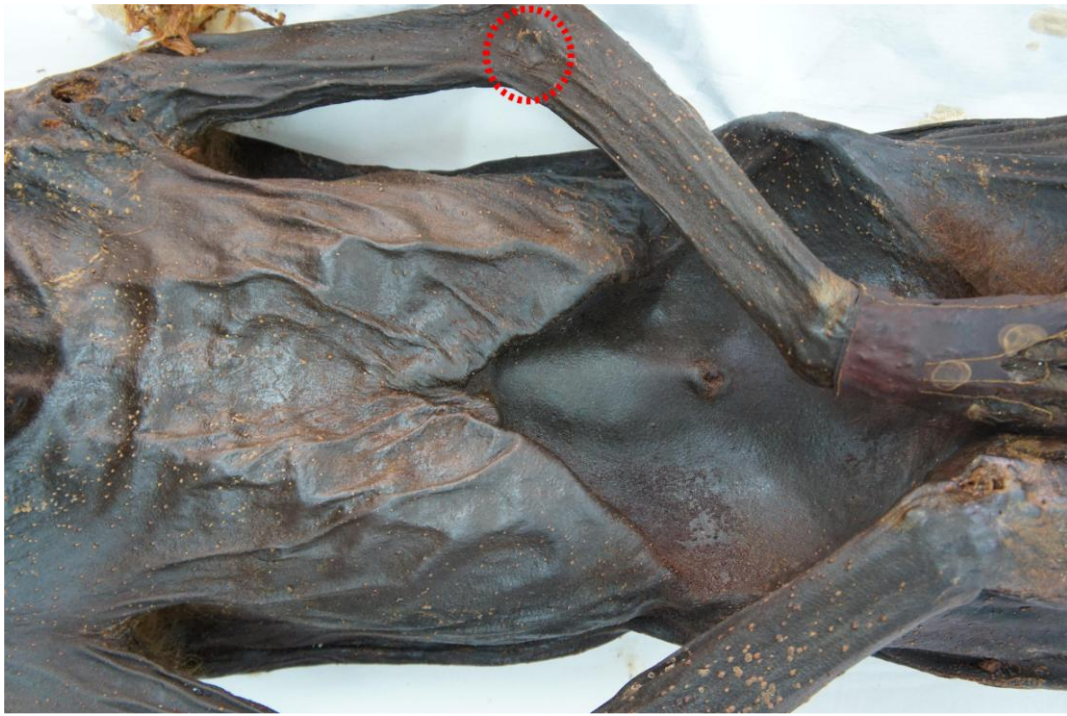En la autopsia practicada día 31 de diciembre, a las 11.30 horas de la mañana, por los médicos forenses Juan Boada y Valladolid y Mariano Estevan Arredondo, describen en el codo izquierdo *"... sobre el punto que corresponde a la cabeza articular del radio existe otra herida por arma de fuego, de figura circular, de siete milímetros de diámetro, de bordes festoneados y equimados, y que ha destrozado la cabeza de dicho hueso"*<sup>14</sup>.

En el examen actual sobre el cuerpo momificado, se comprueban las lesiones en piel, de forma circular y medidas compatibles con las recogidas en el parte médico. **(imagen 25)**

---

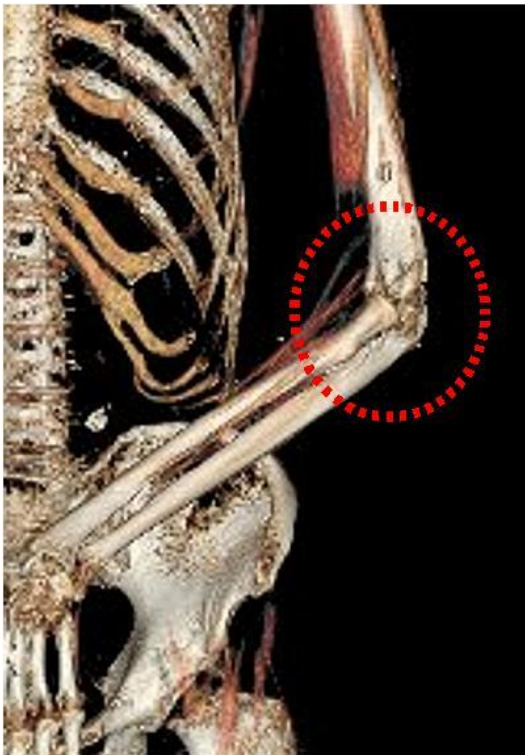
<sup>13</sup> Declaración de los médicos forenses Juan Boada y Valladolid y Mariano Estevan Arredondo el día 29 de noviembre, en el Sumario por la muerte del general Prim, Volumen 1, 69v-70v.

<sup>14</sup> Declaración por los médicos forenses Juan Boada y Valladolid y Mariano Estevan Arredondo, Parte de autopsia, Volumen 2, 136v-141v.

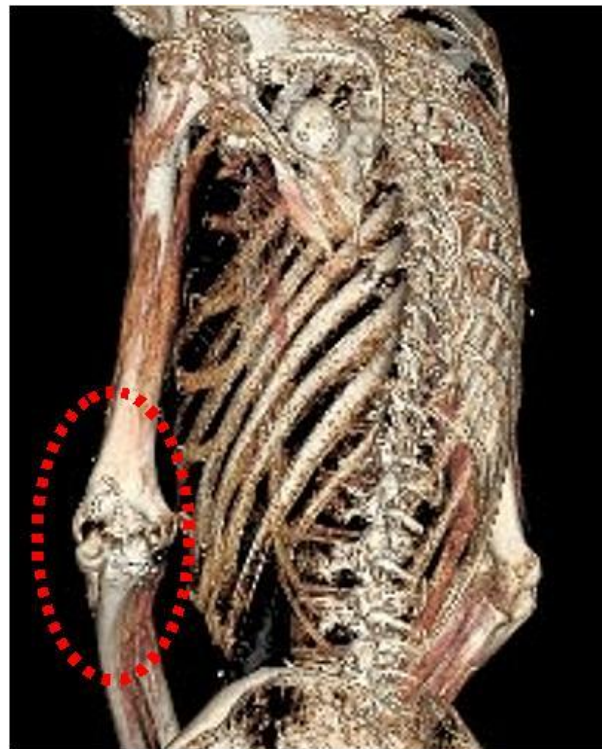


**Imagen 25**

Una lesión a este nivel necesariamente cursa con fracturas óseas, que en este caso se comprueban en el TAC, interesando al extremo distal del húmero, observándose al tiempo luxada la cabeza del radio. Los forenses durante la autopsia, por el examen externo, localizaron la afectación en un nivel algo inferior, en la cabeza radial. En la imagen se presenta su visualización en el TAC, desde un plano anterior y otro posterior. (**imágenes 26-27**).



**Imagen 26**



**Imagen 27**

Es posible que se afectase algún nervio importante como el mediano o el radial, pero difícilmente algún vaso principal, como la arteria braquial, ya que habría cursado con un sangrado evolución diferente a la descrita.

## **Mano derecha**

En declaración inicial de los médicos asistenciales, Cesáreo Losada y Juan Vicente Lledó, reseñan las lesiones en la mano: "... herida en la mano derecha con pérdida del dedo anular y fractura de los segundo y tercer metacarpiano en...."<sup>15</sup>.

E igualmente en el informe posterior de autopsia, se lee "en la mano derecha se observa la amputación reciente del dedo anular, practicada por el método del colgajo, operación que hizo necesaria una herida de arma de fuego, en la cual, penetrando el proyectil por la articulación del cuarto metacarpiano había sido extraído por la cara dorsal y parte media del segundo, donde existe una herida incisa de seis milímetros de longitud..... La herida de la mano derecha ha destruido la primera falange del dedo anular, corriéndose el proyectil por debajo de los tendones de los extensores, depositándose sobre la cara dorsal del segundo metacarpiano"<sup>16</sup>.

En el estudio ahora practicado, comprobamos en la palma de la mano derecha un orificio de entrada de disparo, de unas dimensiones de 2 x 3 cm, con un área rojiza central, aunque su localización y la rigidez de la mano hacen difícil su examen. El orificio de salida se localiza en la cara dorsal de la mano, a nivel de la articulación carpo-metacarpiana entre la base del segundo y tercer metacarpiano, acompañándose de eversión de tejido blando y esquirlas óseas. Las dimensiones globales del área de salida están entre 1,5 y 2 cm., si bien el orificio en sí es netamente inferior (**imagen 28**).

---

<sup>15</sup> Declaración en el Sumario por la muerte del general Prim. Primer parte médico por Cesáreo Losada y Juan Vicente Lledó, Volumen 1, 8r-9r

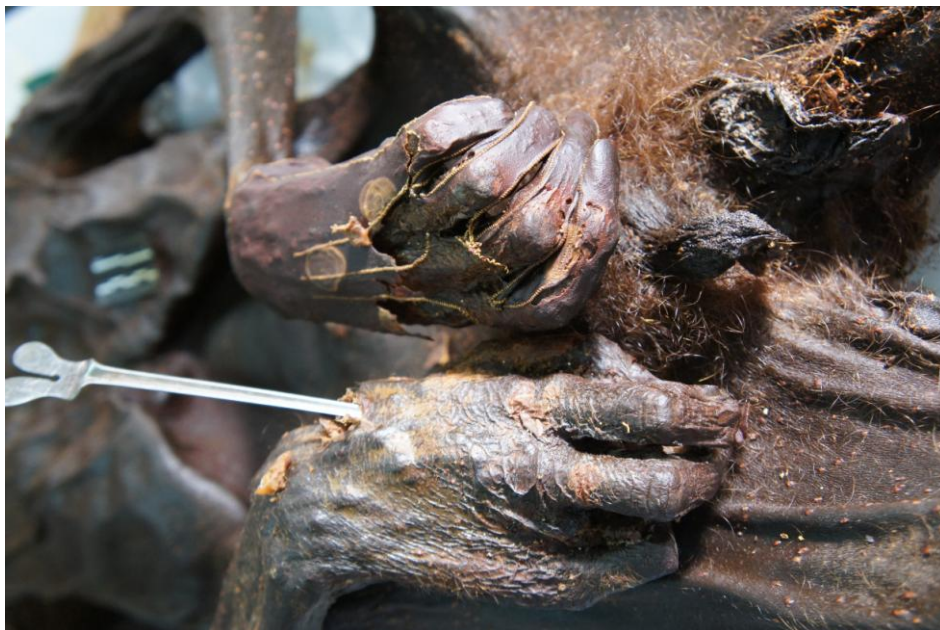<sup>16</sup> Declaración de los médicos forenses Juan Boada y Valladolid y Mariano Estevan Arredondo, Parte de autopsia, Volumen 2, 136v-141v





**Imagen28**

Mediante sonda acanalada estudiamos el trayecto de la herida en la salida, comprobando que va de delante (palma de la mano) hacia atrás (dorso de la mano) en un recorrido ascendente muy pronunciado. Hay una pérdida del cuarto dedo.



**Ilustración 29**

Los forenses, que estudiaron el cuerpo horas tras la muerte, y que habían procedido a su reconocimiento en vida, indican que tanto la amputación del dedo anular como la herida penetrante descrita obedecen a un solo proyectil. Aunque sea por tanto la hipótesis más probable, podría plantearse si no se deben a dos proyectiles distintos. Y en cualquier caso, indica la elevación refleja de la mano para detener los impactos de los disparos en el momento del atentado.

## **Tórax**

No hemos encontrado lesiones en el examen externo, salvo las descritas específicamente en el hombro izquierdo. Igualmente se han descartado lesiones en el estudio radiológico del TAC., que tampoco muestra lesiones en la columna, salvo una mínima escoliosis lumbar. (**imagen 30**)



**Ilustración 10**

## **Abdomen**

No presenta lesiones externas. En las imágenes radiológicas aparece colapsado, como es previsible en un cuerpo momificado, sin apenas estructuras viscerales identificables.

## **Miembros inferiores**

Externamente sin hallazgos a reseñar. En el estudio de TAC se visualiza un cuerpo extraño metálico, de 14 x 8 mm, en el espacio tibio-peroneo derecho, que el radiólogo interpreta como una herida de bala antigua.

## CONSIDERACIONES. EVOLUCIÓN CLÍNICA.

Descartadas otras lesiones violentas, salvo las heridas por arma de fuego, cabe atribuir la muerte al proceso infeccioso derivado éstas, como hasta ahora todas las fuentes han venido afirmando. Lo que se justifica por la naturaleza de las heridas, profundas y originadas por proyectiles; los gérmenes contaminantes de la ropa; la falta de medidas higiénicas e inexistencia de la antibioterapia entre otros... Todos factores decisivos para esta evolución fatal.

Es de interés en la investigación médico-antropológica buscar testimonios, como expondremos, que comprueben esta hipótesis, los cuales son abundantes y hablan generalmente de un cuadro febril derivado de las graves heridas que empieza el día 29 para, el 30 de diciembre, presentar por la tarde una brusca elevación por septicemia que conduce a la muerte. La hora concreta del fallecimiento no coincide de forma exacta en los diferentes testimonios.

Es evidente que desde el principio se quiso restar importancia a la gravedad de las lesiones, previsiblemente para evitar la alarma social y política, lo que por otra parte pudo mantenerse poco tiempo, dada la evolución rápida que siguió el proceso. Todo ello a pesar de que los médicos que le asistieron tras el atentado, Losada y Lledó, ya calificaban las heridas como *"lesiones graves y pueden ser peligrosas por la índole especial de las mismas heridas"*<sup>17</sup>.

En este sentido, resultan ilustrativos los diversos despachos telegráficos oficiales que se emitieron desde el Ministerio de la Guerra, dirigidos en nombre del Subsecretario a diversos destinos, generalmente capitanes generales y Comandante General de Ceuta, comunicando el mismo día 27 de diciembre *"El Exmo Sr Presidente del Consejo de Ministros al salir de la Sesión del Congreso de hoy ha sido ligeramente herido por disparos dirigidos al coche en la calle del Turco"*<sup>18</sup>. E igualmente, a lo largo del siguiente día 28, los diferentes mensajes de tranquilidad: *"El presidente del Consejo de Ministros a pesar de haber*

---

<sup>17</sup> Declaración en el Sumario abierto por la muerte del general Prim. Primer parte médico por Cesáreo Losada y Juan Vicente Lledó, Volumen 1, 8r-9r

<sup>18</sup> Hay testimonios que anunciaban otro pronóstico. El Conde de Benalúa recuerda en sus memorias como entonces, siendo él niño, su tío y tutor José Osorio y Silva, Duque de Sexto, amigo de Prim, al poco del atentado *"fuese mi tío al Ministerio, enfrente de casa, a cumplir el deber de amistad y conocer la gravedad del caso. Cuando volvió supimos que el general Prim, a pesar de haber subido la escalera por su pie, apoyado únicamente en el brazo de su ayudante Moya, para no alarmar a la Duquesa, su mujer, le llegó a decir con una entereza digna de aquel corazón, que no tenía importancia su herida. Pero en el acto se desplomó y que los médicos acababan de declararle tan grave que no creían posible la salvación"*. En: *Memorias del Conde de Benalúa, Duque de San Pedro de Galatino*. Julio Casado Cañaverall y Piedrola. Tomo I. Prólogo de mis memorias. Blass, S. A. Imprenta y Encuadernación. Núñez de Balboa, 21. Madrid 1ª edición. 1924

*recibido varias heridas en el día de ayer se halla actualmente en un estado satisfactorio. Cada 6 horas se dará parte de su estado*".<sup>19</sup> O en un telegrama dirigido al Capitán General de Valencia, un escueto "el General sigue bien".

También en los partes emitidos se hace referencia a los tratamientos: "Se ha levantado hoy la cura al Sr Presidente del Consejo de Ministros y el estado de la herida es satisfactorio como lo es también la generalidad" o "se ha extraído el proyectil al Exmo. Sr. Presidente del Consejo sin incidente alguno, en la marcha de la herida no hay novedad ni complicación".

Mensajes pues, todos ellos tranquilizadores que también quiere Prim conozca su familia, así en el telegrama que dirige el día 27 al Capitán General de Barcelona: "Sírvasse usted decir a mi madre que la herida recibida no ofrece cuidado alguno, que esté completamente tranquila", o el del día 28, dirigido al Cónsul General de España en Londres exhortándole "Sírvasse VI manifestar a la Sra. madre de la Señora Condesa de Reus que su hijo político sigue bien y que no tenga cuidado".

El día 29 las noticias todavía no son alarmantes, aunque ya aparecen referencias al cuadro febril. Así, por la mañana "El Exmo Sr Conde de Reus ha dormido tranquilamente algún tiempo. Se presentó la reacción febril con moderación y la marcha del padecimiento es buena", y también "El General sigue sin retroceso el curso propio de sus heridas habiéndose presentado francamente la reacción febril peculiar de estas lesiones. Durante la noche ha dormido con tranquilidad algunas horas" así como "... en la reacción febril que ha progresado de una manera satisfactoria ha sufrido hoy el Sr Conde de Reus alguna recaída".

A pesar de lo cual los comunicados insisten "La marcha de la herida del Señor Conde de Reus va siendo hasta ahora todo lo favorable que se desea"<sup>20</sup>, o en la misma línea la prensa: "Según La Correspondencia, hay exageración en las noticias dadas por la prensa acerca del estado del general Prim. Por fortuna, las heridas ni son tantas ni tan graves como se creía, y solo la del hombro parece que ofrece mas cuidado, aunque tampoco es grave y de ella es de donde han extraído las dos balas esféricas. La reacción febril es muy benigna, presentando el pulso 78 latidos por minuto. Se conserva muy entero, habla con todos en su voz natural, y cada momento crecen los buenos síntomas"<sup>21</sup>.

---

<sup>19</sup> En el telegrama, donde figura "haber recibido varias heridas", aparece tachado "haber sufrido graves heridas".

<sup>20</sup> En comunicación telegráfica del día 29 de diciembre, a las 3 de la tarde, el Subsecretario de la Guerra se dirige a los Capitanes Generales y Comandante General de Ceuta: "La marcha de la herida del General va siendo hasta ahora todo lo favorable que se desea y cuanto ocurra en su curso se dará a V E extensa noticias, pero el hacerlo con demasiada frecuencia no satisfaría la benevolencia ansiedad de su ejército y de la población por cuanto en poco espacio de tiempo no se presentan fenómenos que no sean unos simples variaciones de los otros. Por consejo de los facultativos se darán dos partes diarios uno por la mañana y otro por la tarde con ellos se estará V E, al corriente de cuanto sea digno de mencionar".

<sup>21</sup> *Diario Oficial de Avisos de Madrid*, 30 de diciembre de 1870

En la mañana del día 30, aún recogía la prensa *"El Sr Presidente del Consejo de Ministros pasó la noche con mucha tranquilidad durmiendo a intervalos. La fiebre consecutiva a las heridas que ayer bastante intensa descendió en la madrugada de hoy y continúa en buenas condiciones. El estado general del enfermo es satisfactorio y las heridas se presentan en situación favorable."* Pero esta mejoría aparente cambia bruscamente a primeras horas de la tarde, hasta desembocar en su muerte. Así, a las 7,15 de la tarde, en que un nuevo telegrama hacía saber *"Se ha agravado rápidamente el Sr Conde de Reus y está gravísimo"*, para en otro posterior notificarse el fallecimiento *"ha muerto a las 9 y 14 minutos"*<sup>22</sup>.

Los médicos forenses, el mismo día 30, tras la muerte del general, manifestaban que *"no han podido entrar en la habitación por haberles manifestado el médico de cabecera (doctor Losada) que estaba delirante y que no se le podía ver, y como voz pública, que en esta noche han sabido de su fallecimiento lo que comunicamos a usted para efectos oportunos"*<sup>23</sup>.

Hay testimonios que recogen igualmente el delirio que de forma tan característica acompaña los cuadros febriles. Así, Antonio Pirala describe cómo en la tarde del día 30 comenzó el delirio haciéndose incomprensibles sus palabras:

*"Si algunos pudieron concebir esperanzas de la salvación de Prim, se vieron pronto defraudadas, y ya en la tarde del 30, después de una breve entrevista con el Sr. Montero Ríos, comenzó el delirio, eran del todo punto incomprensibles sus palabras, y falleció a las 9 de la noche del mismo día que llegó D. Amadeo a España"*<sup>24</sup>.

Igualmente un periódico como *El Imparcial*, en fecha 31 de diciembre de 1870, informaba:

*"A las 4 de la tarde se notaron ayer síntomas muy alarmantes en el estado del general Prim, los cuales comenzaron por un gran aplanamiento. Este fue aumentando progresivamente hasta las 7:30, en*

---

<sup>22</sup> En telegrama oficial dirigido a las 11.40 de la noche, a los capitanes generales y al comandante general de Ceuta se lee: *"Durante esta tarde en que la fiebre producida por sus heridas al Sr Presidente del Consejo de Ministros Conde de Reus era intensísima se presentaron fenómenos de perturbación cerebral que hacían sumamente grave su situación. En las horas sucesivas fueron arreciando y a las nueve menos catorce minutos de esta noche falleció"*

<sup>23</sup> Declaración reproducida por el doctor de la Fuente Chaos, en el libro de Pedrol Rius *"Quién mató a Prim"*, Sociedad de Educación de Atenas, Madrid, 1981.

<sup>24</sup> En *Historia Contemporánea. Anales desde 1843 hasta la conclusión de la actual guerra civil*. Antonio Pirala. Madrid, Imprenta y Fundación de Manuel Tello, 1875.

*que se declaró una congestión cerebral. Media hora después, o sea hacia las 8 de la noche, el Presidente del Consejo de Ministros había fallecido rodeado de las personas que más cariño y más respeto le profesaron siempre”, y más adelante “La desconsolada viuda del general Prim supo inmediatamente la situación grave y desesperada de aquél desde las 4 de la tarde en adelante”.*

En La Gaceta de Madrid del mismo día, figura con la noticia el nombre de varios de los facultativos que le reconocieran, los doctores Sunsi, Martínez, Saura, Lledó y Arranz<sup>25</sup>.

Resulta muy ilustrativo el testimonio de Ricardo Muñiz, amigo de Prim, quien relata como tras el atentado *“quedábamos sus íntimos amigos relevándonos por parejas de dos en dos horas, cuya guardia duró hasta su fallecimiento”*. Refiere Muñiz cómo, desconfiando de que el tratamiento seguido fuera el más oportuno, consultó al doctor Sánchez Toca, cirujano afamado de la época, quien apuntó la necesidad de una intervención quirúrgica, aunque no pudo llegar a examinar directamente al enfermo por la oposición de los facultativos que le atendían. Continúa Muñiz en su relato:

*“Pasó la noche bien del 29 al 30... a las 6 de la mañana fui relevado por el teniente de caballería Sr Gironza”*. Describe de forma muy ilustrativa el cuadro febril *“a las 10 horas se presentaron los doctores Velasco, Saura y Mata, que con los de cabecera habían de concurrir a levantar el apósito. Hasta las 11:30 no me tocó volver a entrar en la alcoba del general, a quien encontré callado y no rompió el silencio hasta pasado un rato, que preguntó que hora era; le contesté las 12, pregunta que me repitió tres veces en muy pocos minutos, cosa que me llamó la atención en persona tan discreta y juiciosa como era el general Prim. Salí de la habitación, busqué a Losada y puse en su conocimiento la novedad que notaba y que me hacía presumir que en aquel cerebro había algo extraño; efectivamente entró el doctor y mi fatal presentimiento era cierto; le vieron los otros médicos y todos convinieron en lo mismo, empezaron los aturdimientos que son tan frecuentes en estos casos, y por último me hicieron ir a buscar a Toca, que llegó a las 4 y me dijo*

---

<sup>25</sup> *Gaceta de Madrid, 31 de Diciembre de 1870 “... la fiebre adquirió mayores proporciones como era consiguiente a los grandes destrozos causados por los seis proyectiles que en la mano derecha, en el codo y en el hombro del lado izquierdo fracturaron la mayor parte de sus huesos, rompieron sus articulaciones y desgarraron los tejidos blandos que les rodean. La reacción febril que estos destrozos debían producir se reflejó de una manera violentísima en el cerebro, determinando un estado congestivo cuyas funestas consecuencias muy pronto se habían de señalar. El estado de esa entraña, ya tan perturbada por los asiduos trabajos mentales del Ilustre General, no podía menos de infundir muy serias alarmas en el ánimo de los Profesores Excmos. Sres. D. José Sunsi, D. Rafael Martínez, D. Rafael Saura, D. José Vicente Lledo y D. Francisco Arranz. Como consecuencia de estos graves trastornos sobrevino una intensa congestión cerebral, que condujo en breves horas a la muerte ocasionada a las ocho y cuarenta y cinco minutos de la noche de ayer.”*

*esta frase fría y terrible -me trae usted a ver a un cadáver-. Lo reconoció y se marchó diciendo no hay nada que hacer. En esta angustia estuvimos hasta las 8 y cuarto en que aquel héroe, que tantos días de gloria había dado a su patria, dejó de existir. Se encontraba en aquel terrible momento en la cabecera de su cama el Ilustre Duque de la Torre y algún otro, y en su despacho que estaba inmediato los Sres. Sagasta, D. Joaquín de la Gándara, el Sr. Moreno Benítez y yo”.*<sup>26</sup>

Por su parte, el diputado Mata, que estuvo con él la última noche, habla de lo repentino del desenlace en la Sesión del Congreso que comenzaba el mismo día de la muerte, a las 10 horas y cuarto de la noche:

*“Yo soy amigo del general Prim desde la infancia... Esta última noche, señores, la he pasado al lado suyo; aunque yo no esperaba que se salvase, porque lo he dicho desde un principio conociendo su naturaleza; sin embargo, muchas veces creí que era el gran cariño que le tenía y le profesaba el que me hacía esperar era desgracia. Ese mismo cariño me inspiraba el temor de que fuera más grave el estado de su salud. Pero yo no me equivocaba, y confieso francamente, sin embargo, que no esperaba que la muerte se precipitara tanto. Esta madrugada, en medio de sus dolencias, se estaba ocupando de la suerte de la Patria, y cuando se le ha dicho que todo marchaba bien, parecía que quedaba tranquilo”*<sup>27</sup>.

Recibió Prim, en los postreros momentos, el auxilio espiritual de un sacerdote y del párroco castrense destinado en el propio Ministerio, según recoge la prensa. *“El general Prim ha muerto como cumplía a sus sentimientos religiosos. A la una de la madrugada del viernes, es decir, algunas horas antes de fallecer, pidió él mismo los auxilios de la Iglesia, recibiendo su última confesión un sabio y responsable sacerdote, y administrándole el Viático sin ninguna pompa exterior el párroco de la castrense que existe en el mismo ministerio de la Guerra”*<sup>28</sup>.

---

<sup>26</sup> *Apuntes históricos sobre la Revolución de 1868*, de Ricardo Muñiz, Madrid, establecimiento tipográfico de El Globo, 1886. En el mismo libro también recoge cómo Prim les dijo a él y a Moreno Benítez haber reconocido la voz de republicano Paúl y Angulo durante el atentado. Para Valle-Inclán esta acusación es una interpolación intencionada en el libro, en cuya publicación, tras la muerte de su autor, intervendrían *“gentes interesadas y de pocos escrúpulos”*. Para Valle-Inclán, Paúl y Angulo nada tuvo que ver en el atentado, si bien no cuestiona la causa de la muerte: Prim habría muerto por unas heridas en principio sin gravedad, que desembocaron en una gangrena al no haber tratamiento más enérgico, como proponía Sánchez de Toca. Ver: *Periódico AHORA* martes, 2 de julio de 1935, Sugestiones de un libro (Amadeo de Saboya), Valle-Inclán.

Para el historiador José María Fontana esa acusación efectivamente corresponde a una interpolación en el texto. Ver: José María Fontana Bertrán. *El magnicidio de Juan Prim y Prats*. En: Juan Prim y Prats (1814-1870): discursos parlamentarios. Madrid. Congreso de los Diputados. Departamento de Publicaciones, 2012. Págs. 253-270.

<sup>27</sup> *Diario de Sesiones de las Cortes Constituyentes*. Número 331. Sesión del viernes 30 de diciembre de 1870.

<sup>28</sup> *La Correspondencia de España*, 6 de enero de 1871.



Muere por tanto Prim, según todos los testimonios, a los tres días del atentado, debido a la complicación infecciosa de las heridas sufridas, en lo que fueron decisivos, en palabras del catedrático de Cirugía, de la Fuente Chaos<sup>29</sup>, la ausencia de sustancias antisépticas, el desconocimiento de los antibióticos y la práctica imposibilidad de realizar transfusiones. Igualmente, apunta, tampoco se llevaron a cabo medidas indicadas en este tipo de lesiones como la inmovilización del foco o la escisión de los bordes de las heridas. Contribuyendo negativamente a todo ello la afección hepática crónica que padecía<sup>30</sup>.

Opinaba entonces el famoso cirujano Sánchez de Toca<sup>31</sup>, que habría sido precisa una intervención quirúrgica, para lo que no encontró apoyo de los médicos encargados de su cuidado. Hoy día no puede valorarse si efectivamente una intervención habría tenido resultado y detenido el cuadro infeccioso.

Finalmente, en el informe de autopsia, los médicos forenses doctores Juan Boada y Valladolid y don Mariano Estevan Arredondo, declaraban *"En vista de los antecedentes que había suministrado el facultativo de cabecera, señor Losada, respecto al curso y padecimiento de las lesiones del Excmo. Sr. Juan Prim, y estando relacionadas éstas con las observaciones anatómicas ya mencionadas, deducen que las heridas por arma de fuego eran graves, que la que ha penetrado en la articulación escápulo-humeral era mortal ut plurimum, que todas ellas han provocado una fiebre reaccional, que al ser moderada hubiera sido natural y beneficiosa, pero que por su intensidad ha provocado un accidente inmediato y consecutivo a aquellas, congestionando las membranas y el órgano encefálico, contribuyendo rápidamente a la muerte"*<sup>32</sup>.

---

<sup>29</sup> Alfonso de la Fuente Chaos (1908-1988) fue un prestigioso cirujano, Catedrático de Patología y Clínica Quirúrgicas de las Universidades de Valencia (1944) y Madrid (1948). Director del Instituto Nacional de Medicina, Higiene y Seguridad del Trabajo desde 1946. Director de la Escuela para postgraduados de Cirugía torácica. Autor de numerosos trabajos, entre ellos *El dolor en Cirugía, Tratado de patología Quirúrgica, Exploración y diagnóstico en clínica quirúrgica o Cirugía pulmonar*. En: Diccionario de Autoridades Médicas, de José Álvarez Sierra.

<sup>30</sup> En el libro de Antonio Pedrol Rius "Quién mató a Prim" (Sociedad de Educación Atenas, Madrid, 1981), escribe un anexo donde analiza la muerte de Prim desde el punto de vista médico.

<sup>31</sup> Melchor Sánchez de Toca nació en Vergara en 1806. Fue discípulo del célebre Diego Argumosa. Catedrático de Operaciones del Colegio de San Carlos de Madrid. Uno de los principales cirujanos y anatómicos de su tiempo, practicó las primeras histerectomías abdominales, heteroplastias y extirpación quirúrgica de la lengua. Médico de Isabel II. Autor de textos como *Lesión de textura en las enfermedades o Lesiones orgánicas que se encuentran en el cadáver como causa de las fiebres*. En: Diccionario de Autoridades Médicas, de José Álvarez Sierra.

<sup>32</sup> Declaración en Sumario por la muerte de Prim. Parte de autopsia, Volumen 2, 136v-141v.

## CONCLUSIONES

**1.** El cuerpo estudiado se encuentra completamente momificado, correspondiendo a un varón de edad media-avanzada y una talla de 163 cm (la talla real sería superior, dado la pérdida de altura que se produce consecuencia de la momificación), y con características fisonómicas todos ellos acordes con la identidad del general Juan Prim y Prats.

**2.** Presenta lesiones traumáticas en la mano derecha, el hombro izquierdo y el codo izquierdo, por heridas típicas de proyectiles de armas de fuego.

**3.** Se encuentran múltiples pliegues en todo el cuerpo, consecuencia del proceso de momificación en conjunción con la posición del cuerpo y la presión ejercida por los elementos de la vestimenta (uniforme militar).

**4.** Además de las heridas descritas, no hay ningún elemento apreciado en la exploración externa del cuerpo ni en las pruebas de imagen (TAC) que indiquen la existencia de otro tipo de violencia.

**5.** La naturaleza de las heridas sufridas, y los tratamientos disponibles en la época, justifican la muerte por una complicación infecciosa a los tres días del atentado, evolución clínica por otra parte reflejada en numerosos testimonios.

Fdo.

María José Anadón Baselga

Bernardo Perea Pérez

José Antonio Sánchez Sánchez

Francisco Pera Bajo

Enrique Dorado Fernández

Manuel Francisco Carrillo Rodríguez